

La « maladie » du ligament croisé antérieur du chien

Cette pathologie est la *principale cause de boiterie du membre postérieur* chez le chien.

Pourquoi appelle-t-on ça un ligament croisé (LC) ? Quel est son rôle ?

Il fait partie des 4 ligaments principaux composant le grasset du chien (2 ligaments collatéraux et 2 ligaments croisés). Les 2 ligaments internes au grasset se croisent (d'où leur nom) et suivant leur point d'attache sur le tibia (en avant ou en arrière) on parle de ligament croisé antérieur et postérieur.

Le LC antérieur limite le déplacement du tibia vers l'avant lors de l'appui : il neutralise la poussée tibiale crâniale, il limite également l'hyper-extension et la rotation interne du tibia.

Ce ligament qui est une bande de tissu conjonctif fibreux, élastique et très solide, est fortement sollicité de par l'anatomie même du grasset qui est une articulation synoviale non congruente.

Pourquoi et comment ça casse ?

Ces ruptures sont à 80 % d'origine **dégénérative** (d'où le terme de maladie) et donc seulement 20 % sont due à un traumatisme.

➤ L'idée reçue que ce problème ne touche que les chiens musclés, sportifs est fausse.

La rupture est donc classiquement progressive, la boiterie est chronique et le grasset présente des lésions d'arthrose (Fig1).

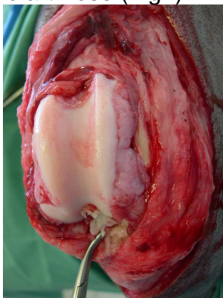


Figure 1 : vue peropératoire de lésions « d'arthrose » et du ligament croisé rompu.

Cette lésion n'est donc pas toujours décelable tant que le LCA n'est pas rompu complètement et le devient lors de rupture complète car le grasset est alors instable.

Cette dégénérescence est due à de nombreux facteurs prédisposant comme l'âge, la race, le poids, la conformation anatomique du grasset, l'immunité, l'inflammation ou des facteurs génétiques.

On dit que certaines races de chiens sont plus souvent représentées et en particulier les grandes races telles que le Rottweiler ou le Labrador... mais ce problème peut toucher toutes les races.

Conséquences immédiates !!

Un ligament qui a commencé à se rompre finira toujours par se casser complètement.

Une boiterie chronique chez un grand chien, avec un grasset gonflé mais stable doit faire penser à une rupture partielle de ligament croisé antérieur.

50% des chiens qui ont une rupture du LCA d'un côté se casse celui du membre controlatéral dans l'année (dégénérescence est bilatérale).

Comment poser le diagnostic ?

Le diagnostic se pose avec la réalisation d'un examen clinique soigné sur animal vigile ou anesthésié.

On recherche systématiquement le gonflement médial du grasset par palpation comparée (on palpe les 2 grassets en même temps) et son instabilité par la mise en œuvre du signe du tiroir.

Ce signe peut être complet ou partiel suivant le degré de rupture. On pratique le signe du tiroir direct ou le signe du tiroir indirect par le test de compression tibiale.

La radiographie de face et de profil permet de visualiser des signes

indirects de maladie du ligament croisé (Fig 2).

Faut-il opérer la rupture du ligament croisé ?

Il faut toujours stabiliser le grasset d'un chien présentant ce type de lésion pour :

- améliorer son confort,
- limiter la boiterie,
- retarder la rupture du ligament du membre opposé.

Les résultats sont suffisamment satisfaisants par rapport à l'attentisme pour indiquer cette intervention de manière systématique.

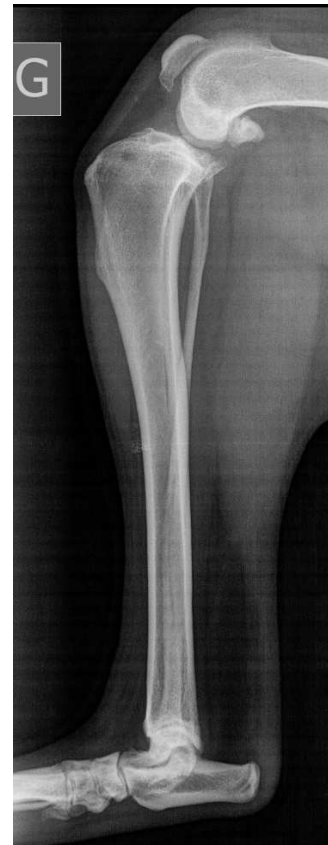

Figure 2 : Radiographie d'un grasset montrant des signes indirects de rupture du LC : synovite, ostéophytose à l'extrémité distale de la rotule et en haut de la trochlée.

Il existe 2 familles de chirurgie qui ont fait toutes les 2 leur preuve et permettent une bonne récupération fonctionnelle après 2 mois de repos et de convalescence (en moyenne).



La famille du bridage articulaire avec une prothèse intra ou extra-articulaire synthétique ou naturelle plutôt abandonnée sur les grands chiens mais toujours très utilisées sur les patients de moins de 15 kg

La famille de la stabilisation dynamique pour les patients de plus de 15 kg qui consiste à pratiquer une ostéotomie tibiale puis à annuler la force de poussée crâniale lors de la phase d'appui.

Notre avis et nos solutions

Nous pratiquons les 2 approches dans notre clinique avec la « Technique de FLO » ou « Over the Top » et la Technique dite de « TPLO ». C'est au cours de la consultation, après examen du patient et discussion que le choix s'effectue.

Nous nous rendons compte au fur et à mesure des cas rencontrés que la chirurgie de TPLO (cf fiche dédiée sur notre site pour cette technique) est également très bien adaptée à des petites races comme le Yorkshire, le West Highland White Terrier, le Bouledogue, le Fox terrier etc... et nous la recommandons de plus en plus souvent pour les motifs suivants : pente tibiale > 25°, rupture ancienne, bilatérale, surpoids, échec de la technique dite classique.

Pour conclure, ces chirurgies réparatrices, associées à un traitement médical (antalgique et chondroprotecteurs), hygiénique (gestion du poids) et à une convalescence contrôlée (calme, exercices modérés, physiothérapie) permettent d'atteindre dans la majorité des cas traités un résultat fonctionnel satisfaisant et durable.

Dv Loïc Larguier

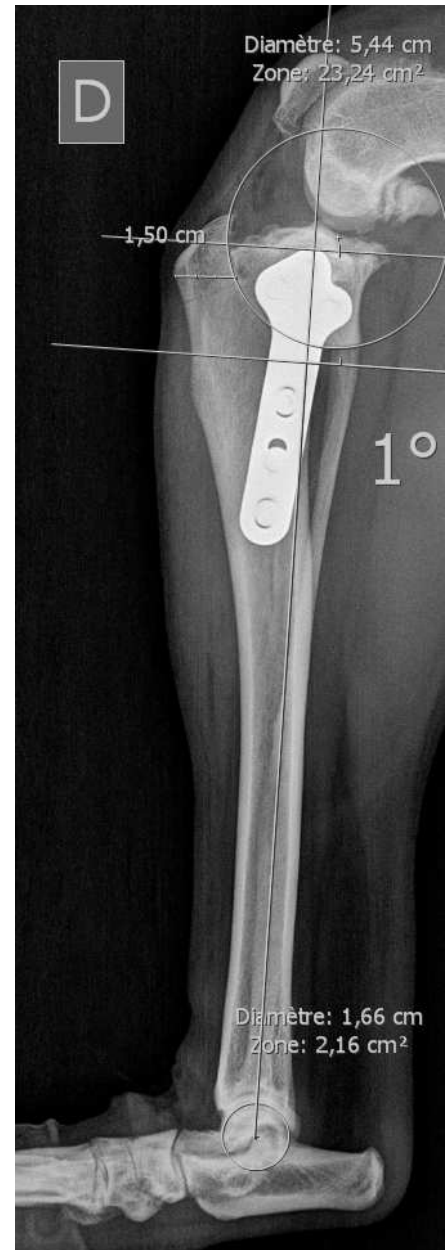

Figure 3 : Résultat post-opératoire d'une chirurgie de TPLO avec une plaque standard Synthes® 3.5 mm